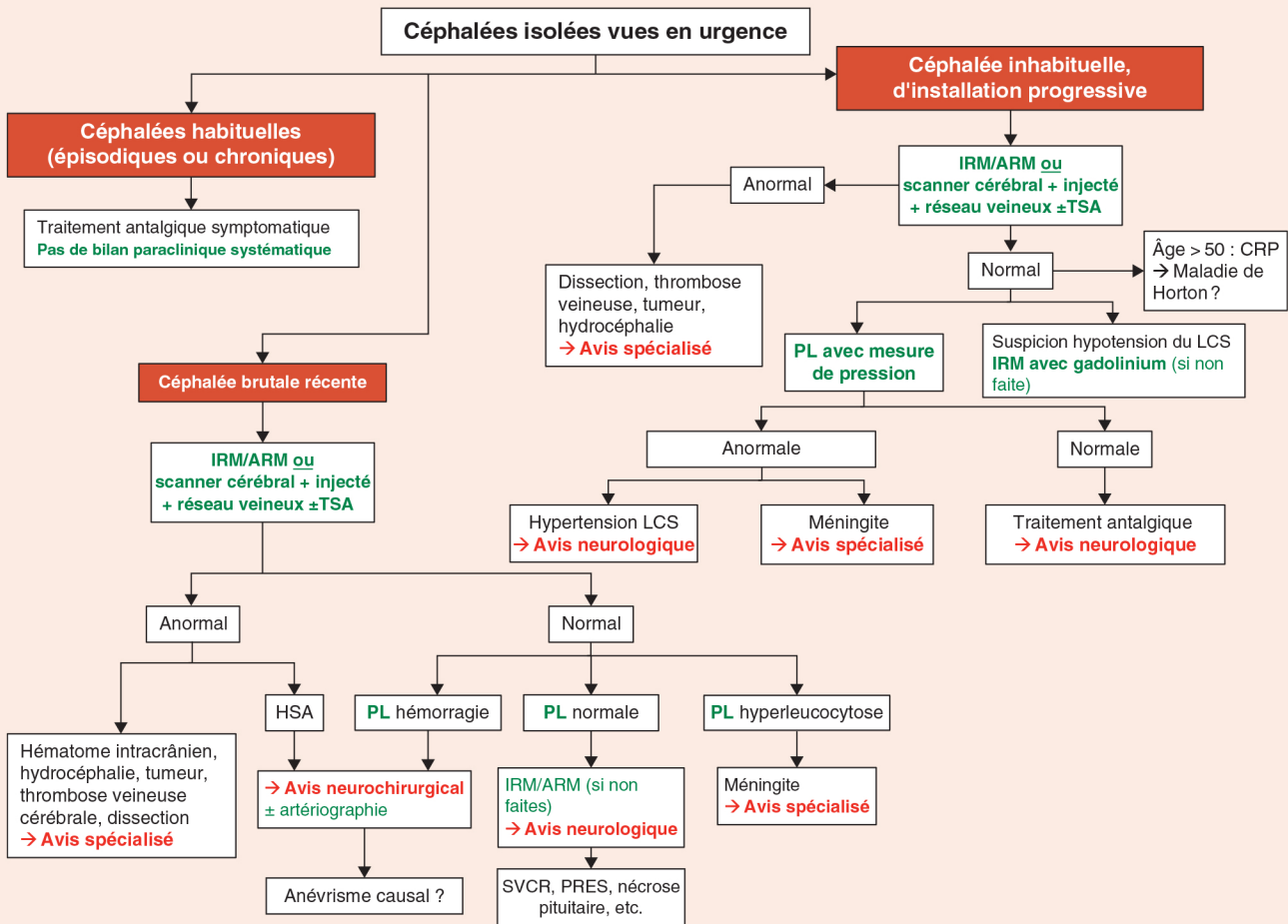
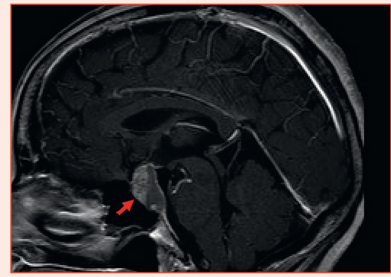


Que faire devant une céphalée aiguë ?

J. MAWET



ARM : angiographie par résonance magnétique ; CRP : C-reactive protein ; HSA : hémorragie sous-arachnoïdienne ; IRM : imagerie par résonance magnétique ; LCS : liquide cébrospinal ; PL : ponction lombaire ; PRES : posterior reversible encephalopathy syndrome ; SVCR : syndrome de vasoconstriction cérébrale réversible ; TSA : troncs supra-aortiques.