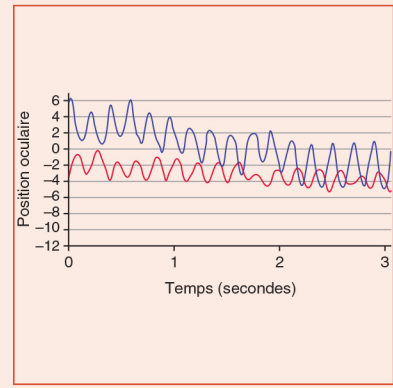


# Quand demander un enregistrement oculomoteur ?

B. GAYMARD



## Contexte

L'enregistrement oculomoteur est un examen non invasif le plus souvent réalisé par vidéo-oculographie. Il ne doit pas être demandé en remplacement mais en complément de l'examen clinique oculomoteur.

## Interrogatoire

Il précise les plaintes visuelles et non visuelles du patient (troubles de l'équilibre, tremblement, chutes, troubles cognitifs) et les traitements en cours.

## Examen

Il est principalement indiqué lorsque l'on souhaite :

### 1. explorer le fonctionnement des aires corticales oculomotrices :

- acquisition des latences des saccades (distribution, valeurs moyennes et déviation standard, en millisecondes), non accessibles à l'examen clinique ;
- réalisation du test des antisaccades (évaluation des fonctions frontales inhibitrices par un pourcentage d'erreur), utile en cas de suspicion de paralysie supranucléaire progressive.

### 2. analyser avec plus de précision la vitesse des saccades :

- ralentissement discret, difficile à évaluer cliniquement : par exemple, analyse de la vitesse de la saccade d'adduction dans l'ophtalmoplégie internucléaire partielle ;
- recherche d'un ralentissement sélectif (ou prédominant) de la vitesse des saccades verticales ou horizontales par l'analyse de la séquence principale (relation vitesse/amplitude).

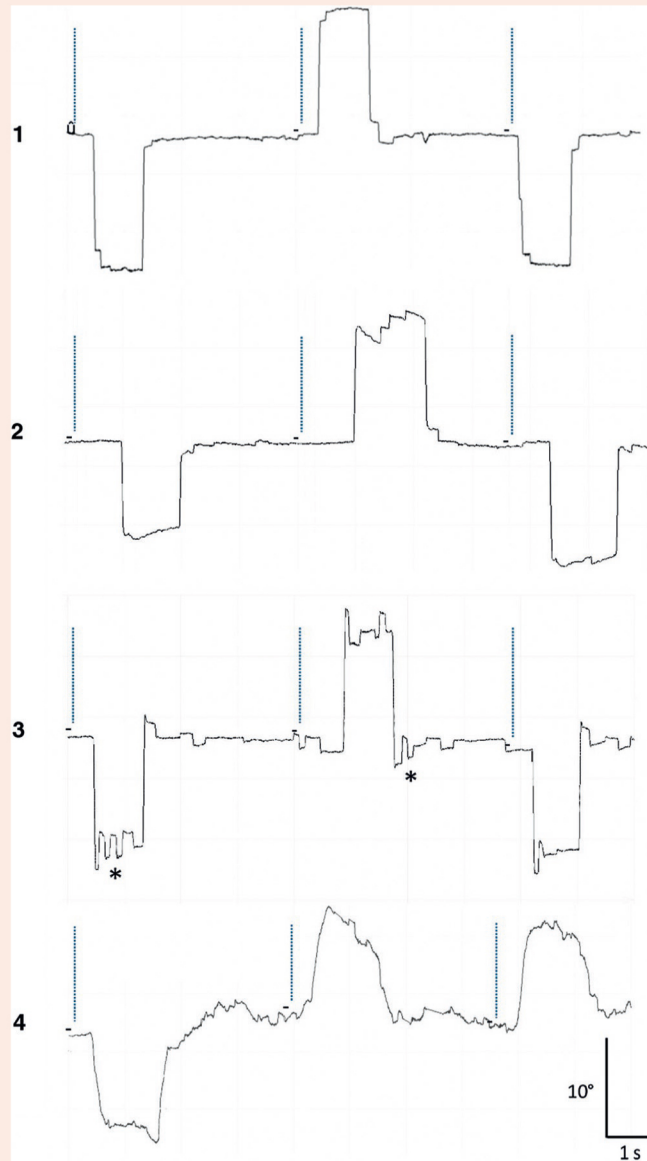
### 3. analyser avec davantage de précision un mouvement oculaire anormal :

- l'enregistrement améliore la détection et permet de déterminer la morphologie d'un mouvement oculaire anormal afin de l'identifier : intrusion saccadique ou nystagmus ;
- ondes carrées ou flutter ;
- nystagmus à ressort ou nystagmus pendulaire ;
- nystagmus congénital.

### 4. obtenir de mesures quantifiées et objectives afin d'apprécier l'évolution d'une pathologie, l'effet d'une thérapeutique.

# Conclusion

Exemples de saccades enregistrées par vidéo-oculographie (fig. 30-A).



**Fig. 30-A**

1. Saccades horizontales d'un sujet avec latences normales (latence moyenne 215 ms).
2. Saccades horizontales d'un sujet avec latences allongées (latence moyenne 386 ms). Les tracés 1 et 2 sont synchronisés sur l'apparition des cibles, notées par un trait pointillé.
3. Saccades horizontales d'un patient cérébelleux avec hypermétrie centrifuge et centripète. Noter que les saccades de correction sont aussi parfois hypermétriques, générant un aspect d'oscillations (\*) autour de la cible.
4. Saccades verticales d'un patient atteint d'une paralysie supranucléaire progressive avec saccades verticales lentes. Noter la relative inclinaison par rapport à la verticale du tracé des saccades traduisant la diminution de vitesse. Sur les tracés 1, 2 et 3, une déviation du tracé vers le haut correspond à une saccade vers la droite. Sur le tracé 4, une déviation du tracé vers le haut correspond à une saccade vers le haut.