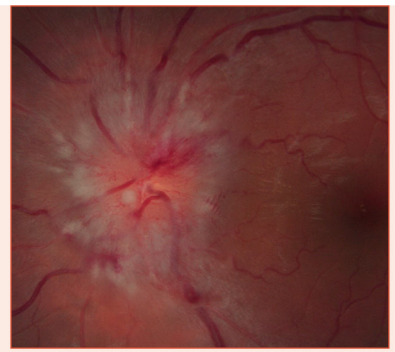


Démarche devant une suspicion d'œdème papillaire



S. BIDOT

1. **Éliminer un pseudo-œdème papillaire (OP)** afin d'éviter d'inutiles investigations invasives.
2. **Puis éliminer un OP relevant d'une cause oculaire.** Cette étape nécessite un examen ophtalmologique soigneux et un CV, car les autres anomalies oculaires associées peuvent être discrètes. Les deux causes locales d'OP de stase sont l'hypotonie oculaire et l'occlusion de la veine centrale de la rétine (OVCR).
3. **Si l'OP est bilatéral,** mesurer la pression artérielle systématiquement et éliminer une HTA maligne.
4. **Ensuite, une cause neuro-ophtalmologique d'OP peut être retenue :**
 - lorsque l'OP est bilatéral et symétrique et que la fonction visuelle est normale, il s'agit le plus souvent d'un OP de stase secondaire à une HIC;
 - inversement, lorsque l'OP est unilatéral et la fonction visuelle altérée, il s'agit le plus souvent d'une neuropathie optique œdémateuse primitive;
 - le diagnostic est plus difficile lorsque l'OP est bilatéral avec une fonction visuelle altérée, car il peut s'agir soit d'une neuropathie optique œdémateuse primitive bilatérale, soit d'une HIC très sévère et déjà compliquée de neuropathie optique au moment du diagnostic. Dans ce dernier cas, l'OP est toujours sévère (\geq grade 4) en l'absence d'atrophie optique.
5. **En cas de forte suspicion d'HIC, une HIC secondaire doit être éliminée :**
 - imagerie cérébrale (idéalement IRM cérébrale sans et avec contraste) et veineuse cérébrale (angio-IRM ou angioscanner) en urgence (< 24 heures). Une IRM orbitaire couplée à l'IRM cérébrale est utile pour éliminer une neuropathie optique œdémateuse primitive qui pourrait mimer une HIC;
 - NFS plaquettes à la recherche d'une polyglobulie ou d'une thrombocytose;
 - en l'absence de processus expansif intracrânien, ponction lombaire (< 24 heures si OP sévère ou fonction visuelle anormale, sinon < 10 jours);
 - en cas d'atypie (homme, absence de surpoids, patient âgé), IRM médullaire sans et avec contraste, voire une angiographie cérébrale, pour éliminer respectivement une tumeur médullaire et une fistule durale.
6. **En cas de bilan normal (pression d'ouverture du LCS \geq 25 cm d'eau, composition normale), le diagnostic d'HIC idiopathique peut être retenu.** Il faut alors rechercher :
 - les facteurs déclenchant ou aggravant l'HIC idiopathique : médicament (cyclines, dérivés de la vitamine A, hormone de croissance, etc.), anémie, syndrome d'apnée du sommeil, etc.;
 - les facteurs de mauvais pronostic visuel : démographiques (homme, patient mélanoderme, obésité morbide) et cliniques (sévérité de l'OP, atteinte précoce du CV, absence de céphalée, HTA non contrôlée, syndrome d'apnée du sommeil).