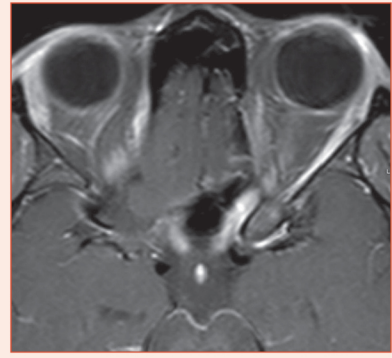


Névrite optique : bilan minimal et plus large

V. TOUITOU



Contexte

Il n'y a pas de consensus sur le bilan minimal d'une névrite optique qui dépend du caractère typique ou atypique de la présentation clinique et/ou de la présence d'éléments de gravité.

Bilan

■ Névrite optique typique

Clinique

- Patiente (F/H = 3/1)
- Âge moyen 32 ans (20–40 ans)
- Origine caucasienne
- Baisse d'acuité visuelle (BAV) variable mais en règle générale modérée
- Progression de la BAV sur moins de 2 semaines, unilatérale le plus souvent
- Douleurs à la mobilisation du globe
- Fond d'œil normal 70 % (30 % d'œdème papillaire)
- Amélioration rapide de la BAV sous corticoïdes
- Récupération spontanée sous 1 mois

Bilan minimal d'une névrite optique typique

Clinique	Bilan neuro-ophtalmologique complet (AV, VC, OM, DPAR, CV, lampe à fente, PIO, FO dilaté, OCT, RNM) Examen neurologique
Imagerie	IRM cérébrale et orbitaire IRM médullaire non systématique, peut montrer une dissémination dans l'espace (SEP)
Bilan biologique	NFS, VS, CRP, glycémie à jeun, bilan hépatique, enzyme de conversion de l'angiotensine
Bilan infectieux	TPHA-VDRL, sérologie de Lyme en zone d'endémie
Bilan auto-immun	Anticorps anti-nucléaires, anti-ADN natifs, anti-MOG, anti-AQP4, ANCA
Bilan avant bolus de corticoïdes	Radiographie thoracique et ECG
Ponction lombaire	La présence de BOC peut remplacer le critère de dissémination dans le temps pour la SEP (McDonald 2017)

■ NÉVRITE OPTIQUE ATYPIQUE ET/OU GRAVE

Clinique

- Caractéristiques cliniques d'une névrite optique atypique* :
 - patient âgé (> 50 ans) ou jeune (< 12 ans)
 - origine Afrique, Asie, Caraïbes
 - antécédents personnels de néoplasie, antécédents familiaux de malvoyance

- acuité visuelle < 1/10
- progression de la BAV sur plus de 2 semaines
- atteinte bilatérale simultanée ou rapidement séquentielle
- douleurs absentes ou persistantes > 2 semaines ou au premier plan
- œdème papillaire important, hémorragies péripapillaires, décollement séreux rétinien, vascularites, etc.
- signes associés : signes neurologiques, respiratoires, digestifs, aphtose, etc.
- absence de récupération après 4 semaines et/ou rechute à l'arrêt des corticoïdes
- Éléments cliniques de gravité d'une névrite optique* :
 - absence de perception lumineuse
 - atteinte bilatérale
 - signes neurologiques associés (confusion, diplopie, vomissements, hoquet persistant, etc.)
 - myélite extensive associée
 - absence de récupération après 4 semaines
 - rechute à l'arrêt des corticoïdes
 - patient immunodéprimé

Un bilan plus large doit être réalisé, guidé par le tableau initial clinique et IRM, incluant le terrain et les antécédents.

Bilan minimal d'une névrite optique atypique et/ou avec éléments de gravité

Clinique	Bilan neuro-ophtalmologique complet (AV, VC, OM, DPAR, CV, LAF, PIO, FO dilaté, OCT, RNM) Angiographie à la fluorescéine et au vert d'indocyanine, clichés monochromatiques et en autofluorescence Examen clinique complet : neurologique, cutanéomuqueux, aires ganglionnaires
Imagerie	IRM cérébrale et orbitaire IRM médullaire Scanner TAP Scintigraphie
Bilan biologique	NFS, VS, CRP, glycémie à jeun, bilan hépatique, enzyme de conversion de l'angiotensine, bilan phosphocalcique et lysozyme sérique
Bilan infectieux	TPHA-VDRL, sérologie de Lyme, bartonellose, toxoplasmose, cryptococcose, VIH-1 et 2, HSV, VZV, EBV, CMV, hépatites et quantiféron, à compléter selon les besoins
Bilan auto-immun	Anticorps antinucléaires, anti-ADN natifs, anti-MOG, anti-AQP4, ANCA Biopsie des glandes salivaires
Bilan avant bolus de corticoïdes	Radiographie thoracique et ECG
Ponction lombaire	BOC, méningite virale, bactérienne, fongique En urgence, après l'imagerie si trouble de la conscience et/ou vomissement ou syndrome méningé

* À ces éléments cliniques s'ajoutent les données de l'IRM cérébrale et orbitaire.