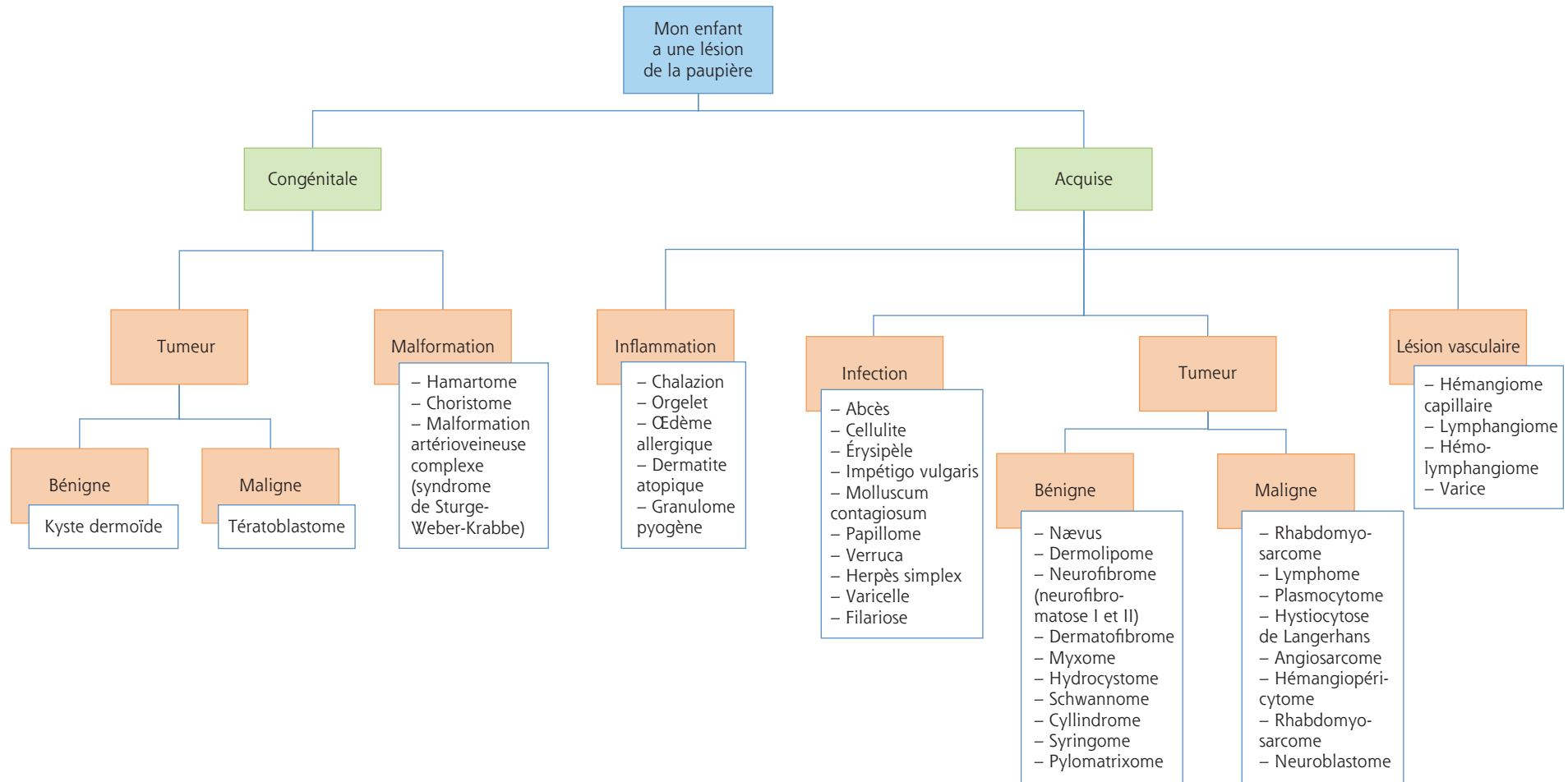


« Mon enfant a une masse au niveau de la paupière »



De nombreuses affections congénitales des paupières peuvent être associées avec d'autres anomalies systémiques. Une consultation pédiatrique complète et parfois un conseil génétique doivent être envisagés.

Un voyage récent dans un pays tropical et l'historique médical général et familial du patient sont également à souligner.

Une masse palpébrale chez un enfant peut être amblyogène si l'axe visuel est obstrué.

Devant une lésion, pensez toujours à retourner la paupière !