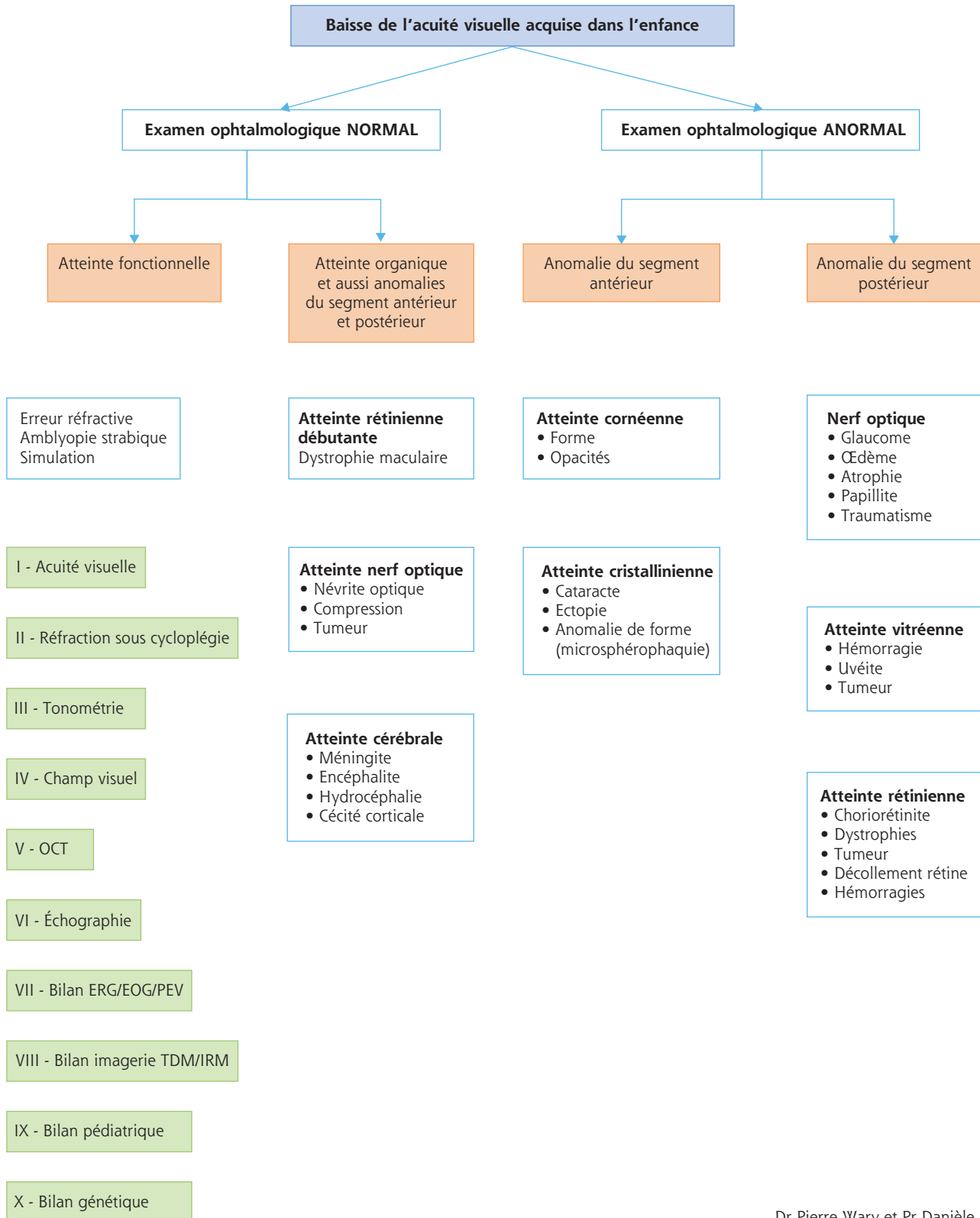


« Mon enfant a une baisse de l'acuité visuelle »

Orientation diagnostique devant une baisse d'acuité visuelle



Dr Pierre Wary et Pr Danièle Denis

EOG : électro-oculogramme sensoriel ; ERG : électrorétinogramme ; IRM : imagerie par résonance magnétique ; OCT : *optical coherence tomography* (tomographie par cohérence optique) ; PEV : potentiels évoqués visuels ; TDM : tomodensitométrie.