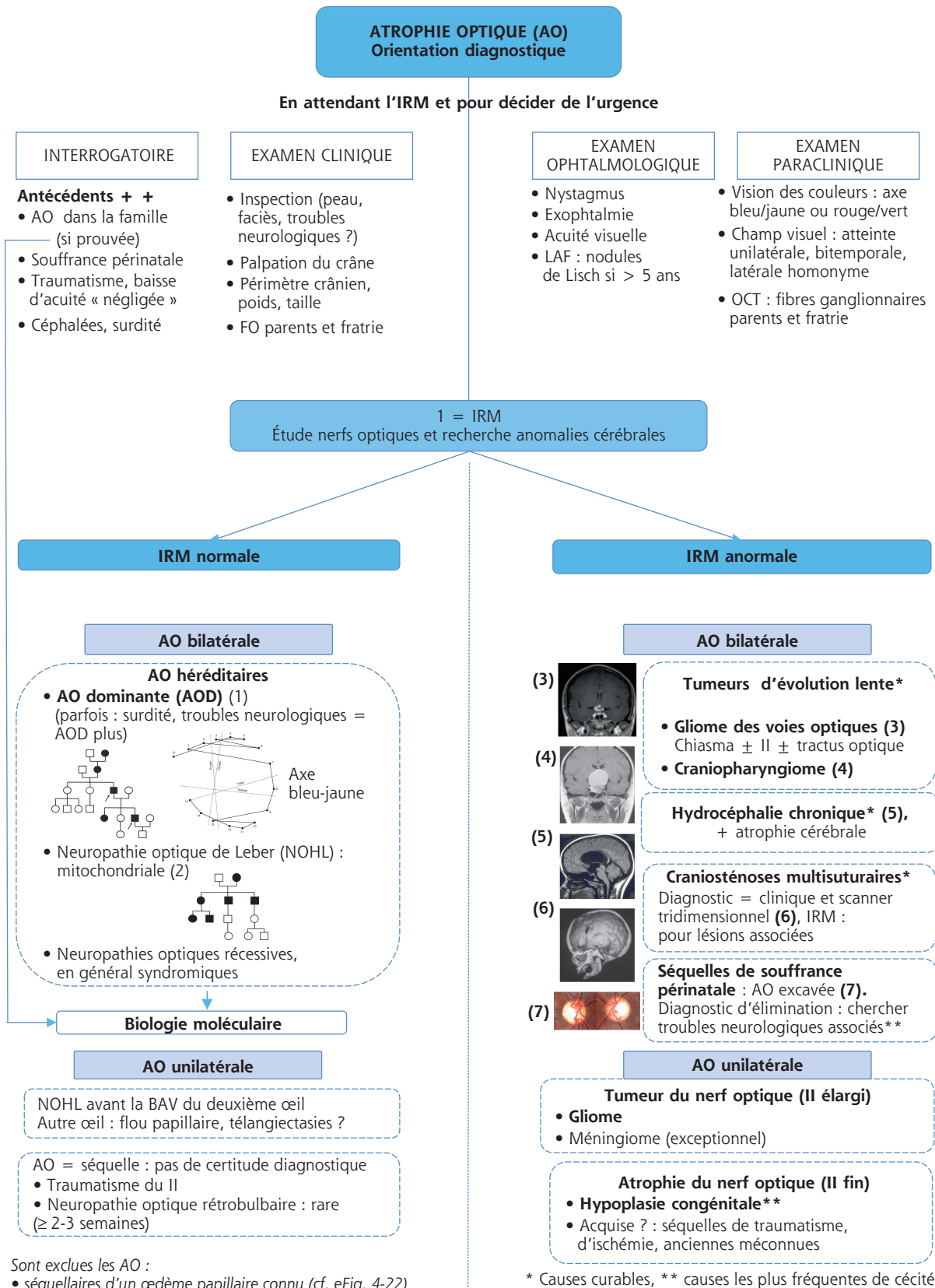


« Mon enfant a une atrophie optique »



Sont exclues les AO :

- séquellaires d'un œdème papillaire connu (cf. eFig. 4-22)
- des pathologies neurologiques ou multisystémiques connues